Ueber Endocarditis lenta mit einem kasuistischen Beitrag.

Inaugural-Dissertation

zur

Erlangung der Doktorwürde

in der

gesamten Medizin

verfasst und einer

Hohen medizinischen Fakultät

der

Kgl. bayr. Ludwig-Maximilians-Universität zu München

vorgelegt von

Franz von Koch,
approb. Arzt aus Gottsmannsgrün (Oberfranken).

München 1914.
Kgl. Hof- und Universitäts-Buchdruckerei von Dr. C. Wolf & Sohn.

Ueber Endocarditis lenta mit einem kasuistischen Beitrag.

Inaugural-Dissertation

zur

Erlangung der Doktorwürde

in der

gesamten Medizin

verfasst und einer

Hohen medizinischen Fakultät

der

Kgl. bayr. Ludwig-Maximilians-Universität zu München

vorgelegt von

Franz von Koch,
approb. Arzt aus Gottsmannsgrün (Oberfranken).

ACAD. LUGD. BAT. Bibl.

München 1914.
Kgl. Hof- und Universitäts-Buchdruckerei von Dr. C. Wolf & Sohn.

Gedruckt mit Genehmigung der medizinischen Fakultät
der Universität München.

Referent: Herr Professor Dr. von Romberg.

Schottmüller hat die schleichend beginnende, chronisch, aber meist letal verlaufende septische Endocarditis unter dem Namen der Endocarditis lenta als ätiologische und klinische Einheit beschrieben und ihren Erreger, den Streptococcus viridans sive mitis, als selbständige Art charakterisiert. Lenhartz, dessen grosses Material septischer Erkrankungen bakteriologisch unter Schottmüllers Assistenz bearbeitet worden war, hatte schon früher bei den chronischen Streptokokken-Endocarditiden einen Streptococcus parvus oder gracilis als häufigen Befund erwähnt. Auch Litten veröffentlichte zwei derartige, durch den Streptococcus gracilis verursachte Fälle, die nach Schottmüllers Meinung wohl sicher zur Endocarditis lenta zu rechnen sind. Das Krankheitsbild der schleichenden malignen (septischen) Endocarditis war natürlich schon lange bekannt; aber es ist eine undankbare Aufgabe und wohl vergebliche Mühe, aus der alten Literatur jene Fälle herauslesen zu wollen, die man mit einiger Wahrscheinlichkeit als Endocarditis lenta im Schottmüllerschen Sinne ansprechen könnte. Es sei nur kurz erwähnt, dass sich solche Fälle in den Arbeiten von Leyden, Fräntzel, Litten, Heubner, Münzer u. a. finden und dass z. B. Harbitz bei seinen infektiösen Endocarditiden eine Gruppe nennt, die sich klinisch durch ihren schleichenden Beginn und ihre lange Dauer (sechs Monate bis zwei Jahre) auszeichnen und von ihnen ein pathologisch-anatomisches Bild beschreibt, das sehr dem der Endocarditis lenta gleicht. Aber bei allen diesen Fällen fehlt das einzige sichere Kriterium,

eine mit bestimmten Methoden ausgeführte bakteriologische Untersuchung; denn Schottmüller ist es ja erst durch die Erfindung der Blutagarmischplatte gelungen, die Arteinheit der Streptokokken anzugreifen und je nach ihrem kulturellen Verhalten drei verschiedene Formen, den Streptococcus longus, den Streptococcus mucosus und den uns hier interessierenden Streptococcus viridans, zu unterscheiden. — Die Herstellung der Blutagarmischplatte wird von Schottmüller eingehend beschrieben. Wichtig erscheint es, dass man das steril entnommene Blut möglichst schnell mit dem Agar zusammenbringt und es dadurch verdünnt; denn die Widerstandsfähigkeit des Streptococcus viridans gegen die baktericiden Kräfte des Blutes ist eine geringe. Von diesem Gesichtspunkte aus ist es sehr wahrscheinlich, dass die Erfolglosigkeit der ersten Blutuntersuchungen in dem weiter unten beschriebenen Falle daher rührte, dass das Blut in einem sterilen Kölbchen durch Schütteln mit Glasperlen defibriniert und erst später im Laboratorium weiter verarbeitet worden war. Dabei mag noch in Betracht kommen, dass die Mikroorganismen durch das sich ausscheidende Fibrin mit niedergerissen und in ihm eingeschlossen gehalten werden. Man wird also am sichersten gleich am Krankenbette die Herstellung der Agar-Mischplatte mit dem Blut des Patienten selbst vornehmen. Im Gegensatz zu den Kulturen des Streptococcus longus, die schon nach 12—18 Stunden bei Brut-Temperatur deutlich werden, entwickelt sich der Streptococcus viridans bedeutend langsamer — eine Folge der wachstumshemmenden Wirkung des Blutes. —. Es kann sein, dass erst nach 3—4 Tagen seine Kolonien zum Vorschein kommen; daraus ergibt sich die Regel, die Platten nicht zu früh als steril zu betrachten und beiseite zu legen; sicher kamen viele der alten Blutuntersuchungen aus diesem Grunde zu einem negativen Resultat.

Die wesentlichsten Eigenschaften des Streptococcus viridans sind die folgenden:

Er ist grampositiv, die Grösse der einzelnen Individuen ist meistens geringer als die des Streptococcus longus, doch hat Schottmüller immerhin in demselben Ausstrich neben kleinen sehr grosse Körner beobachtet; deshalb weist er die Bezeichnung Streptococcus parvus vel gracilis, die Lenhartz u. a. verwenden, zurück. Die konstanteste Eigenschaft ist die grüne Farbe der Kolonien auf Blutagar. Sie ist in ihrer Intensität, wie Major bemerkt, von der Konzentration des Blutes abhängig. Die Unterscheidung von anderen Streptokokken durch das Fehlen der Hämolyse ist dagegen keine prinzipielle; auch der Streptococcus viridans löst den Blutfarbstoff auf, doch gewöhnlich in so geringem Masse, dass sich bei der von Schottmüller angegebenen Verdünnung des Blutes makroskopisch kein heller Hof um die Kolonien nachweisen lässt. Bouillon wird von ihm diffus getrübt, Blutbouillon in eine gleichmässig braunrote Flüssigkeit verwandelt. Milch bringt er zur Gerinnung und die Petruschkysche Lakmusmolke wird deutlich gerötet, wodurch er seine Säurebildung verrät. Nach Otten entwickelt sich der Streptococcus viridans auf Traubenzuckeragar schneller und üppiger als auf allen anderen Nährböden.

Durch die angegebenen Eigentümlichkeiten ist es leicht, den Streptococcus viridans von dem Streptococcus longus zu unterscheiden. Schwieriger ist eine Trennung von Streptococcus mucosus, mit dem er die grüne Farbe auf Blutagar gemein hat, doch entwickeln sich die Mucosuskolonien viel schneller, sind saftiger und schleimig. Am schwersten ist die Differenzierung gegen den Pneumococcus. Er zeichnet sich durch schnelleres Wachstum, grössere und saftigere Kolonien aus. E. Fränkel empfiehlt den Conradi-Drygalski Nähr-

boden, auf dem der Streptococcus viridans mit tiefer Rötung des Nährbodens üppig wachsen soll, während der Pneumokokkus nur kümmerlich fortkommt. Von anderen Untersuchungen, so von Beitzke und O. Rosenthal, ist aber das Verhalten der Mitisstämme diesem Substrat gegenüber recht verschieden und sogar bei demselben Stamme wechselnd gefunden worden. Nach Major kann zur Differenzierung gegen Pneumokokken auch das Wachstum auf Traubenzuckerserumagar benutzt werden, auf dem der Streptococcus viridans dichte Präzipitate erzeugt, die nach Libmans Untersuchung auf Säurebildung beruhen. Auch die Tierpathogenität kann herangezogen werden. Sie ist beim Streptococcus viridans entsprechend dem milden Krankheitsverlauf der Endocarditis lenta eine geringe, doch hat Fränkel einzelne Mitisstämme gefunden, die sich bei intraperitonealer Impfung gegen Mäuse stärker pathogen erwiesen, was im Hinblick auf die vorkommenden akuten Viridans-Endocarditiden interessant ist. — Durch die Veröffentlichung Schottmüllers bekam der alte Streit um die Arteinheit der Streptokokken neue Nahrung. Auf seine früheren Etappen einzugehen, würde hier zu weit führen. Von Nachuntersuchungen wurden zwar die Angaben Schottmüllers über ein verschiedenes Wachstum der Streptokokken auf Blutagar bestätigt, dagegen das Verhalten den anderen Nährböden gegenüber recht wechselnd gefunden, so von Beitzke, Rosenthal, Libman u. a. Von Zangenmeister und Meissl wurden, wie schon von Marmorek, biologische Methoden, nämlich Immunisierungsversuche, herangezogen, um die Arteinheit der Streptokokken zu beweisen. Natvig verwandte ausserdem die Agglutination und Tierpassage und kommt zu dem Schluss, dass die einzelnen Stämme recht variabel und durch Tierpassage beeinflussbar sind. Dabei weist er darauf hin, dass der Grad der Hämolyse mit der Virulenz der Streptokokken nicht parallel geht, wie

man annehmen könnte. Übrigens hat Schottmüller selbst vor dem Schluss gewarnt, die Unterschiede zwischen den Streptokokkenformen einfach als Virulenzunterschiede aufzufassen.

Zoeppritz untersuchte die Beeinflussbarkeit der Streptokokken durch menschliche Sekrete und gibt an, dass ein Mitisstamm nach Behandlung mit Vaginalsekret nicht nur stark hämolysierte, sondern auch gelblichweisse Kolonien erzeugte, während der Ausgangsstamm auf demselben Blutagar typisch weiterwuchs. Leblank hat freilich die Ergebnisse Zoeppritz nicht bestätigen können. Zu ähnlichen Resultaten wie Natvig und Zoeppritz kam Hössli, wenn er Mitisstämme mit Pferdeserum zusammenbrachte. Es gelang ihm auf diese Weise, einen Streptococcus viridans in einen farblosen nicht hämolysierenden und anderseits in einen hämolysierenden Streptococcus zu verwandeln. Allen diesen Laboratoriumsversuchen gegenüber steht aber das konstante Verhalten der frisch aus dem Blute gezüchteten Stämme auf Blutagar und man wird wohl den geistvollen Ausführungen Muchs in einem Nachwort zu Zoeppritz Arbeit beistimmen können, wenn er meint, dass die Frage der Artverschiedenheit nur ein recht theoretisches Interesse habe, die praktische Bedeutung der Schottmüllerschen Arbeiten aber dadurch nicht berührt werde. Denn für den Kliniker kommt es ja nicht darauf an, zu wissen, dass sich der beim Patienten gefundene Coccus unter den oder jenen Versuchsbedingungen verändern kann, sondern in welcher Form er als krankmachendes Agens in dem bestimmten Falle gerade vorkommt, ob mit den Eigenschaften eines Streptococcus longus, mucosus oder viridans. Diese Unterscheidung gibt ihm die Blutagarplatte und damit, wie die Erfahrung gelehrt hat, auch eine gewisse Möglichkeit, den Verlauf der Erkrankung voraus zu sagen. — Bei der Schilderung des Krankheitsbildes der Endo-

carditis lenta kann ich an einen kürzlich in der ersten medizinischen Klinik beobachteten Fall anknüpfen, der eine Reihe typischer Symptome darbot, besonders aber durch seinen anatomischen Befund interessant ist.

Fall I.

Florian Z. (Aufnahme am 11. Februar, gest. am 31. März 1914.)

Der 33 jährige Maschinenhausgehilfe, der schon im ganzen letzten Jahr matter und leichter ermüdbar gewesen sein will als früher, bekam am 4. II. 1914 bei der Arbeit plötzlich äusserst heftige Stiche in der Herzgegend, so dass er die Arbeit aufgeben musste. Am Morgen hatte er noch nichts davon gemerkt, auch früher nie ähnliche Schmerzen gehabt. In den letzten Tagen vor der Aufnahme beobachtete Patient eine vorübergehende Anschwellung der Beine um die Knöchel herum. Bei der Krankenhausaufnahme sind die Stiche in der Herzgegend verschwunden. Patient hat wenigstens in der Ruhe keine Beschwerden. Schlaf und Appetit ist gut, die übrigen vegetativen Funktionen in Ordnung. Die weitere Anamnese ergibt, dass Patient als Kind nur Keuchhusten, sonst keine schwereren Krankheiten und besonders nie Gelenkrheumatismus gehabt hat. Angeblich ist er vom Militärdienst wegen eines Herzfehlers befreit worden, doch war er bis zum Beginn dieser Erkrankung immer vollkommen leistungsfähig, unter chronischem Husten und Nachtschweissen hat er nicht zu leiden, venerische Infektion, Alkohol und Nikotin-abusus wird negiert. Frau gesund, ein gesundes Kind, keine Aborte. Die Familienanamnese sonst belanglos.

Status praesens: 1,65 m grosser, 67 kg schwerer, gesund aussehender, gut gebauter Mann im guten Ernährungszustand mit kräftiger Muskulatur und mässigem Fettansatz. Haut und Schleimhäute von normaler Farbe und Feuchtigkeit, keine Cyanose, keine Dyspnöe, das untere Drittel beider Unterschenkel ist geschwollen, nicht gerötet; links mehr als rechts. Am übrigen Körper keine Ödeme. Alle Gelenke sind schmerzlos und frei beweglich, Sensibilität intakt. Die Pupillen-Sehnen und sensiblen Reflexe sind beiderseits gleich, keine pathologischen Reflexe. Zunge etwas belegt, Zähne im leidlichen Zustand, es besteht kein Katarrh der oberen Luftwege, die Tonsillen sind nicht gerötet, Pfröpfe sind nicht zu sehen. Torax: kräftig gebaut, gut gewölbt, gleichmässig atmend. Pulmones: grenzen an normaler Stelle, verschieblich, überall sonorer Schall und reines vesikuläres Atmen.

Cor.: Grenzen der absoluten Dämpfung: linker Sternalrand, vierter Intercostalraum 7 cm links vom linken Sternalrande im fünften Intercostalraum; relative Dämpfung: rechter Sternalrand, dritter Intercostalraum 9 cm links vom linken Sternalrand im fünften Intercostalraum, keine Aortendämpfung.

Der Spitzenstoss im fünften Intercostalraum 8 cm links vom linken Sternalrande, deutlich palpabel, nicht hebend. Über alle Ostien, am deutlichsten über der ersten Auskultationsstelle der Aorta im zweiten Intercostalraum rechts vom Sternum ein lautes, den ersten Ton verdeckendes systolisches Geräusch. Der zweite Gefässton ist auffallend laut und klappend und zwar an Pulmonalis und Aorta gleich. Puls regelmässig, gleichmässig, gut gefüllt, 86 pro Minute, Temperatur 37,5, Blutdruck 95 Hg. Abdomen aufgetrieben, starke Darmtympanie, keine Bauchdeckenspannung, nicht druckempfindlich, Hebar und Lien nicht palpabel, nicht vergrössert. Urin frei von Albumen und Saccharum.

Verlauf: 13. II. Das Knöchelödem ist nahezu vollkommen zurückgegangen, Puls labil, bei Anstrengung schnelle Zunahme der Frequenz. Temperatur zwischen 36,8 und 37,1. Das Orthodiagramm zeigt eine nach links abnorm ausgebuchtete Herzform, Medinalabstand rechts 3,2 cm, links 10,2 cm, Transversaldurchmesser 13,4 cm, Längsdurchmesser 15,0 cm. Keine Verbreiterung der Aorta im ersten schrägen Durchmesser. Wassermannsche Reaktion negativ.

14. II. Morgentemperatur 36,6, gegen Mittag plötzlich steiler Temperaturanstieg auf 38,2, der Puls wird deutlich weich und klein, keine das Fieber erklärende pulmonale Veränderung. Patient hat subjektiv keine Beschwerden.

15. II. Die Wasserausscheidung im Verhältnis zur Aufnahme zu gering, Puls klein und weich. An Stelle der bisher gegebenen Digitalis dreimal 0,05 täglich wird Coffein verordnet.

24. II. Patient hat immer remittierendes Fieber zwischen 38 und 39 °. Eine am 20. II. gemachte bakteriologische Blutuntersuchung verlief ergebnislos. Pulmones ohne Befund. Wiederholte Wassermann-Reaktion negativ. Gleichwohl Inunktionskur eingeleitet: täglich 4 g Ung. cin.

5. III. Seit gestern deutlicher Unterschied im Klangcharakter des systolischen Geräusches an der Spitze und an der Aorta.

Blutbefund: Erythrocyten 3700000, Hämoglobin 65 %, Leucocyten 6000, Poly. Leucocyten 67 %, Lymphocyten 25 %, Mono- und Übergangszellen 5 %, Mastzellen 0,5 %, Eosinophile 2,5 %. Patient klagt über vorübergehende Beklemmungsgefühle nachts.

7. III. Remittierendes Fieber 38—39 °, Morgen- und Abendtemperatur hoch, keine Fröste. Auf der linken Tonsille zwei hirsekorngrosse, gelbliche Pfröpfe, Rachenabstrich: vereinzelte Streptokokken.

17. III. Milz heute perkutorisch vergrössert, nicht palpabel.

Blutbild: Leucocyten 6500, sonst nichts verändert. Die Platten der zweiten bakteriologischen Blutuntersuchung sind steril geblieben.

19. III. An der linken Tonsille mehrere Pfröpfe, vom Spezialisten wird Tonsillektomie vorgeschlagen, in dem aus dem Lakunen ausgedrückten Eiter: Streptokokken.

23. III. Inunktionskur beendet. Temperatur noch immer zwischen 38 und 39° schwankend. Durch Pyramidon etwas verringert.

27. III. Die dritte bakteriologische Blutuntersuchung, die Platten wurden am Krankenbett selbst gegossen, ergibt Streptococcus viridans in Reinkultur.

Blutbild: Anämisch wie bisher, Leucocyten 7200, der Urin wie bisher, immer frei von Albumen auch im Sediment weder Zylinder noch Erythrocyten.

30. III. Patient klagt über Herzklopfen und Beklemmungsgefühl, der Puls ist sehr weich, kaum fühlbar, Frequenz 100 pro Minute, Temperatur 38,2. Um 9 Uhr tritt plötzlich ein kollapsartiger Zustand auf, Puls und Atmung setzen für 30 Sekunden vollkommen aus, Kampherinjektion. Nach 10 Minuten kommt Patient wieder zum Bewusstsein, vorübergehend tritt Brechreiz auf, Patient klagt über heftige Leibschmerzen, besonders unterhalb des Nabels. 9 Uhr 30 Minuten Puls noch nicht fühlbar, starker Schweissausbruch, diffuse Druckempfindlichkeit des Abdomens, keine reflektorische Bauchdeckenspannung, auf Glyzerinzäpfchen Stuhlentleerung, Sanguis im Stuhl negativ. 12 Uhr: Puls gut fühlbar, weich, 108 pro Minute, 7 Uhr wiederholtes Erbrechen, Temperatur 38,9, Puls klein und weich 124.

31. III. 9 Uhr: Patient hat leidlich gut geschlafen, der Puls ist gut fühlbar, aber klein und weich, Temperatur 37,8. 1 Uhr 30 Minuten: Beklemmungsgefühl und Brechreiz. 2 Uhr: erneuter Kollaps, Pulslosigkeit, Atemnot, Therapie: Sauerstoff, Coffein, Kampher, Suprarenin; allmählich dringt die Pulswelle zur Radialis durch. 4 Uhr: Patient hat sich erholt, Puls gut fühlbar. 7 Uhr: Puls kaum zu fühlen, Patient atmet schwer, klagt über Leibschmerzen, auf Coffein erholt sich der Puls langsam. 11 Uhr: Erneuter Kollapsanfall.

Exitus letalis.

Sektion am 1. IV. 1912. Für Überlassung der Sektionsprotokolle danke ich dem pathologisch-anatomischen Institut der Universität verbindlichst.

Leiche eines mittelgrossen, kräftig gebauten Mannes in gutem Ernährungszustand. Im kleinen Becken einige Kubikzentimeter klare seröse Flüssigkeit. Die Leber überragt zwei Finger breit den Processus xiphoides, Zwerchfellstand rechts vierter, links fünfter Intercostalraum, Lungen allseitig frei, in der Trachea schaumige Flüssigkeit, Bronchialschleimhaut gerötet. Lungen gebläht, durchweg von etwas vermehrter Konsistenz. Die Pleura zeigt ausser streifenförmigen Lymphgefässverdickungen keine Besonderheiten. In den hinteren Teilen des Unterlappens vermehrter Blutgehalt, sonst keine pathologischen Veränderungen. Hilusdrüsen ohne Befund. Im Herzbeutel befinden sich grosse Mengen, teils geronnenen, teils flüssigen Blutes. Die Aorta zeigt, soweit sie im Herzbeutel verläuft, eine circumskripte Ausbuchtung von Walnussgrösse. Am Pericard befinden sich besonders an dieser ausgebuchteten Stelle fest anhaftende Fibringerinnsel. Das Herz ist stark vergrössert, in den Ventrikeln flüssiges Blut und Gerinnsel. Linker Ventrikel stark dilatiert, die Wand 3 cm dick, die Klappen des rechten Herzens und

die Mitralis sind vollkommen intakt. Die Aortaklappen sind verdickt, stark geschrumpft, zum Teil verwachsen mit den benachbarten Partien. Der freie Klappenrand geschwunden, das Klappengewebe hier unregelmässig, höckerig. Diese Höckerung wird durch derbe, bindegewebige Excreszenzen bedingt; auf diesen finden sich noch frische fibrinöse Vegetationen. Dicht über den Aortenklappen findet sich nach rechts gelegen die oben beschriebene walnussgrosse Ausbuchtung, deren Wand höckerig und mit zahlreichen Geschwüren besetzt ist. Eines der Geschwüre lässt einen Durchbruch ins Pericard erkennen, durch den eine Sonde geführt werden kann (s. Abbildung). Koronararterien weit, die linke an ihrem Abgang verengt. In der Aorta und den Halsgefässen spärliche Intimaverdickungen. Rechte Tonsille klein, linke vergrössert, enthält einen Pfropf. Sektion des Magens und des übrigen Darmkanals ausser Hyperämie und Ödem der Schleimhaut ohne Besonderheiten. Die Appendix ist am Ende obliteriert, die Wand verdickt. Die Milz ist gross, von fester Konsistenz, Pulpa graurot, etwas abstreifbar, Follikel zahlreich, am oberen Pol ein anämischer Infarct von Kirschgrösse. Leber gross, derb, Schnittfläche normal, Gallenblase und Pancreas ohne Befund

Die Nieren gross, von schwappender Konsistenz, Kapsel etwas adhärent, Parenchym trüb, Rinde verbreitert, Nierenbecken ohne Befund, in der linken Niere finden sich mehrere keilförmige Herde von gelblichen Aussehen mit hämorrhagischem Saum. Nebennieren ohne Befund. Schädel- und Gehirnsektion ohne pathologischen Befund.

Anatomische Diagnose: Hämopericard infolge Ruptur eines mykotischen Aneurysmas im Anfangsteil der Aorta. Chronische, deformierende Endocarditis der Aorta, Hypertrophie und Dilatation des linken Ventrikels, geringere des linken Vorhofes und rechten Herzens. Trübe Schwellung des Myocards, akutes Lungenemphysem, trübe Schwellung und anämische Infarcte der Nieren. Pfröpfe in der linken Tonsille, Obliteration der Appendixspitze.

Wie in den meisten Fällen von Endocarditis lenta, war auch in dem eben beschriebenen ein alter Klappenfehler vorhanden. Dadurch wird die Diagnosenstellung oft recht erheblich erschwert; denn man wird anfangs dazu neigen, die neu auftretenden Beschwerden von seiten des Herzens als Dekompensationserscheinungen anzusehen, die sich auf Grund des Klappenfehlers entwickelt haben. In unserem Falle kam aber bei der Lokalisation des systolischen Geräusches an der Aorta vor allem eine luetische Affektion in Frage; auch die heftigen stenokardischen Schmerzen konnten auf Veränderungen im Abgange der Koronariae, bei dem jugendlichen

Alter des Patienten, also wohl nur auf luetische Prozesse bezogen werden. Das geringe Fieber, das noch dazu in den ersten Tagen zur Norm absank, sprach nicht ernstlich dagegen. Die Wassermannsche Reaktion war allerdings negativ. Trotz zweimaligem negativen Ausfall der Reaktion wurde aber eine Hg-Kur eingeleitet. Unterdessen hatte das plötzlich wieder auftretende Fieber, vor allem aber eine Änderung im Klangcharakter des Geräusches den Verdacht auf eine chronische septische Endocarditis gelenkt, und darin wurde man durch die etwas später zu konstatierende Milzschwellung noch weiter bestärkt. Die nun wiederholt angestellten bakteriologischen Blutuntersuchungen fielen, vielleicht aus dem schon oben erwähnten Grunde, anfangs negativ aus. Erst kurz vor dem Tode konnte die vermutete Diagnose durch das Wachstum des Streptococcus viridans gesichert werden.

Es sei nochmals auf das bei Endocarditis lenta typische remittierende Fieber von mässiger Höhe und ohne jeden Schüttelfrost aufmerksam gemacht. Die Anämie, die eine der auffallendsten Symptome der Krankheit bildet, war auch in unserem Falle, allerdings nur in geringem Grade, vorhanden. Sie kann zu mancherlei differenzial-diagnostischen Erwägungen Anlass geben. So wird man bei gleichzeitig bestehendem niederen remittierenden Fieber und dem allgemeinen Kräfteverfall an Tuberkulose denken müssen. Auch Blutkrankheiten, wie die Pseudoleucaemia splenica kann einmal vorübergehend in Frage kommen, besonders wenn eine vielleicht durch mehrere Infarkte bedingte Milzschwellung vorhanden ist. Welche enormen Dimensionen die Milzschwellung annehmen kann, geht aus einem Fall von Steinert hervor, bei dem sie sich bis zur Nabelhöhe in die Mittellinie des Leibes ausdehnte. Das Blutbild ist meist das einer sekundären Anämie. Pathologische Zellformen wurden auch bei unserem Patienten nicht im Blute gefunden. Ch. Achard und Ch. Foix haben

allerdings Fälle von chronischer maligner Endocarditis beschrieben, deren Erreger in ihren kulturellen Verhalten grosse Ähnlichkeit mit dem Streptococcus viridans zeigten und die das typische Bild einer perniziösen Anämie mit Normoblasten, Megaloblasten, Makro- und Mikrocyten aufwiesen. — Auffallend ist im Blutbild der Endocarditis lenta die geringe Vermehrung der Leukocyten. Bei unserem Kranken blieb die Zahl an der unteren Grenze der Norm und Steinert hat sogar öfters eine ausgesprochene Leukopenie angetroffen. Solche Fälle sind es, die wenigstens für einige Zeit zu einer Verwechslung mit Typhus führen können, besonders wenn neben einer deutlichen Milzschwellung etwas höheres, inter- oder remittierendes Fieber vorhanden ist. Die hohe Pulsfrequenz wird dann stutzig machen und der negative Ausfall der Widal-Gruberschen Reaktion schnell die Entscheidung bringen.

Eine Symptomreihe wurde in unserem Falle ganz vermisst, nämlich die von fast allen Autoren — ich kann hier nur auf das Literaturverzeichnis verweisen — erwähnten flüchtigen Gelenkaffektionen. Häufig sind auch Muskelschmerzen, Gliederreissen, kurz „influenzartige“ Beschwerden Initialsymptome der Endocarditis lenta, die sich ja gern so einzuschleichen pflegt, dass ein bestimmter Zeitpunkt als Anfang der Erkrankung nicht festgestellt werden kann. Seltener kommen seröse nicht eiterige Exsudate in Pleuren und Perikard vor. Während Lossen in einem Fall das Exsudat steril fand, konnte Major aus ihm Reinkulturen von Streptococcus viridans züchten. Erwähnt sei auch, dass Libman bei seinen Kranken geradezu als charakteristisches Symptom eine Schmerzhaftigkeit an dem unteren Teil des Sternums antraf, oft schon so früh, dass die Anämie dafür nicht verantwortlich gemacht werden konnte. — In manchen Fällen ist die Diagnose dadurch leichter gemacht, dass frühzeitig

Embolien in Haut und Netzhaut auf eine Erkrankung des Herzens hinweisen. So beschreibt Byczkowski einen Patienten, der zuerst durch den Augenarzt auf sein Leiden aufmerksam gemacht wurde. Flohstichartige Hautblutungen, Retinablutungen und die von Roth und Litten beschriebenen weissen Flecken der Netzhaut sind wie bei jeder Sepsis auch hier keine Seltenheit. Ganz gewöhnlich entwickelt sich eine hämorrhagische Nephritis, die zwar meist keine ausgesprochene Blutdrucksteigerung und Störung des Allgemeinbefindens im Gefolge hat, in Ausnahmefällen aber sogar zu urämischen Erscheinungen führen kann. — Wenn nicht der durch die Sepsis verursachte Kräfteverfall und die zunehmende Herzschwäche den letalen Ausgang herbeiführt, so treten als Todesursache nicht selten zerebrale Affektionen, meningitische Reizerscheinungen und Apoplexien auf. Bei unserem Patienten trat der Tod unter dem Bilde der Herzinsuffizienz mit eigentümlichen wiederholten Kollapsanfällen ein, für die erst die Sektion eine genügende Erklärung brachte. Bevor ich mich jedoch zu weiteren Besprechungen wende, will ich die Krankheitsgeschichte eines anderen Falles anführen, der zwar viele der genannten Symptome weiterhin illustrieren kann, sich aber in mancher Beziehung durchaus atypisch verhielt.

Fall II.

I. K. (Aufnahme am 12. XII. 13, gest. am 9. II. 14.)

Die 21jährige Patientin hat sich schon Anfang November 1913 immer matt und abgeschlagen gefühlt. Am 9. November bekam sie plötzlich schmerzhafte Gelenkschwellungen, dabei hatte sie Fieber, aber keine Fröste. Drei Tage später wurde blutiger Urin entleert. Schmerzen in der Nierengegend bestanden nicht. 14 Tage danach traten täglich sich wiederholende Schüttelfröste auf. Die Gelenkschmerzen kamen und gingen, Patientin hatte schlechten Appetit, viel Erbrechen, im Erbrochenen nie Blut. Mit der Zeit stellte sich grosse Schwäche und zunehmende Abmagerung ein. Kein Katarrh, keine Schluckschmerzen, Menses in Ordnung. Patientin hatte früher sehr viel mit Mandelentzündung zu tun, vor drei Jahren war deshalb vom Spezialisten die Tonsillotomie gemacht worden. Vor drei Jahren war sie magenleidend,

sie war ½ Jahr wegen eines vermuteten Ulkus ventriculi in Behandlung, sonst immer gesund, keine Kinderkrankheiten. Vor allem auch kein Gelenkrheumatismus. Die Familienanamnese ohne Belang.

Status praesens: Mittelgrosse, zarte und sehr abgemagerte Patientin, Gesicht und Schleimhäute blass, müder Gesichtsausdruck. Die rechten und linken Submaxillardrüsen sind etwas infiltriert, nicht druckempfindlich, sonst keine Drüsenschwellung, keine Ödeme, keine Cyanose, keine Dyspnoe; das rechte Knie ist druckempfindlich und geschwollen, die Haut darüber nicht gerötet, ebenso das linke Zeigefinger- und das linke Ringfingergrundgelenk.

Reflexe ohne Besonderheiten. Die Zunge ist trocken, belegt. Rachenschleimhaut nicht gerötet, Tonsillen nicht geschwollen, keine Pröpfe zu sehen. — Lungengrenzen an normaler Stelle verschieblich, überall sonorer Schall und vesiculäres Atmen.

Herz: absolute Dämpfung: am linken Sternalrand, an der vierten Rippe, 7 cm nach links vom linken Sternalrand im fünften Intercostalraum relative Dämpfung; am rechten Sternalrand, an der dritten Rippe, 9 cm links vom linken Sternalrand, Ictus 7 cm nach links vom linken Sternalrand.

Töne vollkommen rein, zweiter Pulmonalton gleich zweiter Aortenton, Puls weich, gleichmässig, regelmässig R.R. 95 mm Hg.

Abdomen: weich, nicht aufgetrieben, die rechte Niere steht handbreit unter dem Rippenbogen, ist druckempfindlich und anscheinend vergrössert. Linke Niere ohne Befund. Hepar nicht vergrössert, Lien perkutorisch nicht vergrössert, nicht palpabel; Urin Albumen +, nach Esbach nicht messbar. Im Sediment zahlreiche Hyaline — granulierte und Blutkörperchen. — Zylinder. Stuhl ohne Befund.

Blut: Erythrocyten 3 190 000, Hämoglobin 53%, Leucocyten 12 800, Poly. Leucocyten 73,5%, Lymphocyten kleine 14, grosse 8,5, Übergangsform 3,5, Mastzellen 0,5.

Agglutination auf Thyphus negativ. Therapie: Bettruhe, Einpackung der Gelenke, gute Ernährung.

15. XII. Auf Blutagarplatten ist nach dreimal 24 Stunden der Streptococcus viridans in Reinkulturen gewachsen. Augenhintergrund normal, keine Blutung. Patientin hat täglich einen Schüttelfrost, die Ernährung leidet durch häufiges Erbrechen unmittelbar nach dem Essen.

18. XII. Am Herzen nach wie vor kein Befund. Milz nicht vergrössert, keine meningitischen Symptome; seit gestern dreimal 0,15 Pyramidon, das das Fieber etwas verringert.

21. XII. Nach Aussetzung des Pyramidons sofort wieder stärkeres Fieber mit heftigen Frösten.

23. XII. Sehr starke Schmerzen in der rechten Nierengegend, durch Opium gebessert, täglich ein Schüttelfrost, Temperaturen zwischen 37 und 40°.

29. XII. Heute zwei Schüttelfröste, zunehmende Blässe, schlechter Schlaf.

1. I. Vom Spezialisten wird aus beiden Tonsillen je ein Eiterpfropf ausgedrückt.

9. I. Gelenke seit acht Tagen frei, aber heftige Schmerzen, besonders in der rechten Nierengegend und in den extrem abgemagerten Beinen. Kein Geräusch am Herzen, die Milz jetzt perkutorisch gross, nicht palpabel, immer noch täglich Schüttelfröste.

14. I. Tonsillenschlitzung, dabei finden sich in der rechten Tonsille kleinste Pfröpfe.

24. I. Täglich immer noch heftige Schüttelfröste. Der Urin enthält nur noch Spuren von Eiweiss. Sediment ohne Befund.

29. I. Temperaturabfall. Der Puls bleibt frequent, ist aber gut gefüllt.

3. II. Plötzliches Auftreten einer sehr schmerzhaften Parotitis rechts. Aus dem Ductus Stenonianus lässt sich Eiter ausdrücken.

4. II. Parotitis auf der Höhe ihrer Entwicklung, starke Drüsenschwellung am Halse, der Mund kann kaum geöffnet werden, trotzdem hat Patientin noch eine Nahrungsaufnahme von 28 Kalorien pro Kilogramm. Temperatur nicht erhöht.

8. II. Die Parotitis geht zurück, doch verfällt Patientin sichtlich, keine meningitischen Symptome, Augenhintergrund ohne Befund. An der Herzbasis nur ab und zu ein systolisches Geräusch, Lungen ohne Befund, geringe Temperatursteigerung um 3,8°.

9. II. Der Puls wird schlechter, Patientin schläft langsam ein.

Sektion am 10. II. 1914: Leiche eines abgemagerten Mädchens, die Gegend der rechten Parotis und des rechten Unterkiefers erscheint verdickt, langer flacher Thorax, spitzer Rippenwinkel, Mammae ohne Befund, Zwerchfellstand rechts: unterer Rand der fünften Rippe, links oberer Rand der sechsten Rippe. Der Magen mit Flüssigkeit stark gefüllt, steht mit der grossen Kurvatur drei Querfinger unterhalb des Nabels. Die Leber überragt handbreit in allen ihren Teilen den Thorax nach unten. Beide Lungen sind frei im Brustfellraum beweglich, Thymus noch in Form zweier dünner Gewebslappen präparierbar, Herz von entsprechender Grösse, die Spitze vom linken Ventrikel gebildet. Die Sektion der Lungen ergibt keinen wesentlichen pathologischen Befund. Die Tonsillen sind stark zerklüftet, sehr tiefe Lakunen, weisslich blasses Parenchym, keine Eiterung oder Residuen von Entzündungsprozessen. Glandula Submaxillaris rechts gleich links ohne Befund, dagegen ist das Gewebe der rechten Parotis eiterig infiltriert. Schilddrüse stark colloidhaltig, Kehlkopf und Trachea ohne Befund. Bifurkationsdrüsen feucht, anthrakotisch.

Die rechtsseitigen Herzhöhlen sind weit und enthalten viel Gerinnsel. Die Klappen des rechten Herzens intakt. Das Ostium venosum sinistr. verengt, auch die linken Herzhöhlen weit, die Trabekel abgeflacht, der Herzmuskel auf dem Schnitt hellgelblich bis bräunlich. Am vorderen wie am

hinteren Zipfel des Mitralis fibrinöse Auflagerungen, teilweise plump polypös, vom Klappengewebe den Ursprung nehmend, auch auf dem Endocard der Sehnenfäden, sowie der Papillarmuskeln finden sich feine, schleierförmige Fibrinauflagerungen. Die Aortenklappen frei, die Aorta dünnwandig, in der Aorta-intima gelbe Flecken; das Lumen der Kranzgefässe ist eng, ihre Wandung zart, die Intima glatt.

Die Milz gut um das Doppelte des Normalen vergrössert. Kapsel gespannt, auf dem Schnitt hellbräunlich rote Pulpa, Zeichnung deutlich, am vorderen Rande der Milz zwei keilförmige, gelbe, an einzelnen Stellen bereits erweichte infarcierte Bezirke mit hyperämischer Peripherie. Die Leber gross, teigig, Schnittfläche gelblich-grün, Läppchenzeichnung verwaschen. Der Magen mit gallig, schleimiger Flüssigkeit maximal gefüllt, zeigt fleckig hyperämische Schleimhaut und hat am Pylorus zwei ganz flache Substanzverluste. (Pept. Erosionen.) Duodenum, Pancreas ohne Befund. Dünndarm und Dickdarmschleimhaut zeigt starkes Ödem, die Appendix lang, das Lumen erweitert und mit derbem breiigen Kot aufs äusserste gefüllt. Nebennierenrinde blass. Die Nieren stark vergrössert, gedunsen, Kapsel löst sich leicht, Oberfläche des Organes glatt, gute Füllung der Venensterne, auf dem Schnitt starke Schwellung der Rinden wie Marksubstanz, beide von gelblicher Farbe; von Blutungen ist nichts zu sehen, Nierenbecken beiderseits ohne Befund. Die Blase enthält wenig trüben Urin, Blasenschleimhaut gerötet. Ureteren ohne Befund.

Anatomische Diagnose: Polypöse verruköse Endocarditis der Mitralis. Dilatation des Herzens, parenchymatöse Degeneration des Myocards, eiterige Parotitis, septische Milzschwellung mit vereiterten Infarkten, parenchymatöse Degeneration der Leber, subakute Nephritis, katarrhalische Cystitis; Entfettung der Nebennierenrinden.

In diesem Falle hatten schon die anamnestischen Angaben eine septische Erkrankung wahrscheinlich gemacht. Flüchtige Gelenkentzündung, hämorrhagische Nephritis und die täglich auftretenden Schüttelfröste konnten kaum anders gedeutet werden. Schon die erste bakteriologische Blutuntersuchung brachte Gewissheit: in dreimal 24 Stunden, also mit charakteristischer Langsamkeit entwickelten sich ganz typische Streptococcus veridans Kolonien. Die schon bei der Aufnahme sehr ausgesprochene Anämie und die grosse Kraftlosigkeit der Patientin passten gut zum Krankheitsbild der Endocarditis lenta. So war es natürlich, dass mit grosser Sorgfalt immer

wieder das Herz untersucht wurde; aber abgesehen von einer geringen Verbreiterung nach links konnten weder Zeichen einer Herzinsuffizienz noch auch auf eine Endocardveränderung hindeutende Geräusche konstatiert werden. Solche Fälle sind mehrfach in der Literatur erwähnt. Schon Heubner hat darauf aufmerksam gemacht, dass bei septischer Endocarditis die Geräusche erst ganz sub finem auftreten können. Lenhartz hat bei einem Kranken jedes Geräusch auch bei täglicher Auskultation vermisst. R. Capes beschreibt einen Fall von „malignent Endocarditis lasting over six months without bruit". Auch Stone wurde bei einer Sektion durch die Masse frischer Vegetationen an den Aortenaklappen überrascht, wo er klinisch keine Zeichen einer Endocarditis gefunden hatte. Es kommt eben ganz auf den Sitz, die Form und Konsistenz der Wucherungen an, ob sie sich intra vitam manifestieren werden. Schlagend wird aber durch diese extremen Fälle die alte Regel bewiesen, dass man von der Lautheit eines Geräusches keinen Schluss auf die Schwere der Endocarderkrankung ziehen kann.

Um wieder zu unserer Patientin zurückzukommen, so möchte ich noch auf den gutartigen Verlauf der Nephritis und auf die in den letzten Tagen aufgetretene eiterige Parotitis hinweisen, einem bei der Endocarditis lenta sehr seltenem Vorkommen. Gar nicht zu dem klassischen Bilde der Endocarditis lenta will aber der Fieberverlauf passen. Wohl können hie und da sogenannte erratische Fröste (Fräntzel) vorkommen: sie entsprechen dann wahrscheinlich einer ganz besonders massenhaften Einschwemmung von Keimen aus den Klappenvegetationen in die Blutbahn, denn man kann nach den Schottmüllerschen Untersuchungen ein gewisses paralleles Verhalten von Keimzahl und Fieberhöhe feststellen; aber täglich sich ein-, zwei-, drei- oder gar mehrmals sich wiederholende Schüttelfröste von solcher Intensität wie bei unserer Patientin erinnern vielmehr an eine Staphylokokken-Endo-

carditis, also an eine Endocarditis lenta. Schon von Lenhartz, später von Roser u. a. wurden solche hohe Temperaturschwankungen bei Endocarditisfällen gesehen, die durch Streptococcus parvus oder viridans verursacht wurden. Einer davon, der eine Wöchnerin mit schwerer Mitral-Stenose betraf, führte in relativ sehr kurzer Zeit zum Tode, und Lenhartz weist deshalb darauf hin, dass man auch bei Streptococcus parvus auf Ausnahmen gefasst sein müsse. Weitere akute Mitisfälle sind von Lorey und Steinert beschrieben, und die Ausführungen, die der letztere dazu macht, verdienen einer besonderen Beachtung. Schottmüller hatte angenommen, dass bei der Endocarditis lenta deshalb so häufig ein Gelenkrheumatismus in der Vorgeschichte angetroffen wird, weil sich der wenig virulente Streptococcus viridans nur auf einem schon vorher durch einen alten Klappenfehler geschädigten Endocard ansiedeln könne, ganz ähnlich wie auch im Experiment eine Endocarditis durch intravenöse Injektion selbst von virulenten Streptokokken meist nur dann zustande kam, wenn die Klappen auf irgend eine Weise lädiert worden waren. (Wyssokowitsch und Ribbert.) Steinert hat nun beobachtet, dass seinen akuten Fällen kein Gelenkrheumatismus vorausgegangen war und glaubt diesen Umstand für den akuten Verlauf verantwortlich machen zu sollen. Er nimmt an, dass durch den überstandenen Gelenkrheumatismus eine gewisse Allergie gegen Streptokokkeninfektionen entstanden ist, die den gewöhnlichen milden Verlauf der Endocarditis lenta bedingt. Ich erinnere daran, dass auch in unserem zweiten Falle von einer Polyarthritis nichts bekannt war, ebensowenig wie in den beiden von Lorey beschriebenen, akut verlaufenen Fällen. Ob freilich weitere Beobachtungen die Auffassung Steinerts bestätigen, bleibt abzuwarten. Der oben von Lenhartz zitierte akute Fall mit polyarthritischer Mitral-Stenose spricht jedenfalls schon dagegen, ebenso das zweifellose Vorkommen typisch ver-

laufender Endocarditis lenta ohne vorausgegangenen Gelenkrheumatismus, wie sie z. B. Major unter sechs Fällen dreimal beobachtete. Es wäre also wohl verfrüht weittragende Schlüsse über die Arteinheit der Streptokokken und die Ätiologie der Polyarthritis auta an die Steinertsche Hypothese zu knüpfen.

Der Verlauf der Infektionskrankheiten hängt sicher nicht bloss von den Eigenschaften des Erregers ab, sondern auch von der Widerstandskraft des Kranken, und hier kommt neben der erworbenen auch eine angeborene Immunität resp. ihr Gegenteil, eine Krankheitsdisposition in Betracht, über die man nur schwer etwas Bestimmtes aussagen kann. Die Erfahrung lehrt, dass — vielleicht durch das Überwiegen eines dieser Faktoren — bestimmte ätiologisch einheitliche Krankheiten immer wieder unter einem ähnlichen Bilde ablaufen; aber man wird bei dieser Betrachtungsweise auch die Ausnahmen verstehen und sich nicht wundern, wenn ein Streptococcus longus oder der Influenzabazillus — wie z. B. von Horder bei chronischen Endocarditiden gefunden werden, oder wenn, wie in dem von Kämmerer und Wegner kürzlich veröffentlichten Falle, ein Micrococcus flavus sogar das typische Bild der Endocarditis lenta erzeugt.

Die Therapie steht der Endocarditis lenta ganz machtlos gegenüber. Von den antibakteriellen Mitteln, dem Collargol und Elektrargol sahen Lenhartz und mit ihm die meisten späteren Autoren keinen Erfolg, wenn nicht gar Verschlechterung. Bei Loreys geheiltem Falle war Salvarsan und Arsacetin angewandt worden. Bei einem anderen Patienten versagte dieselbe Behandlung. Jochmann warnt vor intravenösen Injektionen. Ohne Erfolg wurden wiederholt die Streptococcensera von Menzer und Aronson versucht; von anderen wurde ein autogenes Serum durch Immunisierung mit dem aus dem Blut gezüchteten Erreger benutzt (Jochmann). Merk hat ein Streptococcus-viridans-Serum herge-

stellt. Horder bemerkt zu einem Fall von Hemsted, dass die Behandlung mit autogenem Serum und autogener Vaccine noch die besten Chancen für die Heilung einer infektiösen Endocarditis böten. Fette will mit autogener Vaccine eine allerdings nur vorübergehende günstige Einwirkung auf das Allgemeinbefinden gesehen haben, aber bei keinem Falle sicherer Endocarditis lenta liess sich mehr als eine in ihren Ursachen dabei zweifelhafte vorübergehende Besserung erzielen. Am rationellsten erscheint eine Behandlung der Eingangspforte oder des primären Herdes. Für diese Art des Vorgehens spricht eine Beobachtung von Schottmüller, der eine Streptococcus viridans Infektion bei septischem Abort trotz begleitender Bakteriämie nach Ausräumung des Uterus kurz und harmlos verlaufen sah. Besondere Aufmerksamkeit wird dabei den Tonsillen zuzuwenden sein, da sie ja auch beim Gesunden oft der Sitz des Streptococcus viridans sind und rezidivierende Anginen wie in unserem zweiten Falle und in drei Fällen von Major in der Vorgeschichte der Endocarditis lenta häufig erwähnt sind. Besonders unser zweiter Fall ist in dieser Beziehung lehrreich; obwohl sich äusserlich kein pathologischer Befund an den Tonsillen erheben liess, fanden sich bei der Schlitzung multiple kleinste Pfröpfe. — Hat sich aber der Streptococcus viridans einmal auf dem Endocard eingenistet, so wird man ihn aus diesem offenbar vor den baktericiden Kräften des Blutes sicheren Schlupfwinkel, von dem er immer wieder neue Einfälle in die Blutbahn machen kann, kaum wieder vertreiben können. Dann wird man sich darauf beschränken müssen, den Kräfteverfall des Patienten durch reichliche Ernährung aufzuhalten. Symptomatische Mittel, wie die Antipyretica und auch Morphium — besonders bei den heftigen, durch Infarkte hervorgerufenen Leibschmerzen — werden dabei nicht entbehrt werden können.

Die Prognose der Endocarditis lenta ist demnach fast ausnahmslos infaust; soweit ich die Literatur überblicke, sind nur fünf Fälle beschrieben, bei denen Heilung angenommen wurde. Lenhartz berichtet von einer Patientin, die nach lange währender Krankheit fieberfrei entlassen wurde, nachdem bei zweimaliger Untersuchung der Streptococcus parvus nicht mehr im Blute nachweisbar war. Drei Vierteljahre später erlag sie ihrem „Herzleiden". Jochmann sah zweimal Heilung, gibt aber keine nähere Beschreibung des Krankheitsverlaufes. Der eine von Loreys akuten Fällen genas, und bei Libman findet sich ein Fall von Latham and Hunter zitiert, der günstig ausging.

Unter den pathologisch-anatomischen Veränderungen stehen natürlich die am Endocard im Vordergrund unseres Interesses. In den meisten Fällen wird aber auch das Myocard befallen, wie schon aus der klinisch zu beobachtenden Herzschwäche hervorgeht. Fast ausschliesslich ist nur der Klappenapparat des linken Herzens beteiligt, und hier am häufigsten die Mitralis oder Mitralis und Aorta. Viel seltener die Aorta allein, wie in unserem ersten Fall. — Die meist flachen, oft aber auch recht voluminösen Vegetationen sind nicht auf die Klappen beschränkt. Von der Mitralis greifen sie in vielen Fällen auf das Endocard der hinteren linken Vorhofswand über und andererseits überziehen sie die Chordae tendineae; von der Aorta aus breiten sie sich häufig auf den Ventrikel speziell das Septum aus. Ulcerationen und Aneurysmen, besonders der Aortenklappen, kommen vor, ebenso wie Zerreissungen der Sehnenfäden. Libman hält diese Art der Endocardveränderungen für charakteristisch für die „subacute bacterial endocarditis", als deren häufigsten Erreger er einen „Endocarditiskokkus" beschreibt, der mit dem Streptococcus viridans identisch sein dürfte. Libman konnte bei einigen dieser Fälle eine Heilungstendenz der Endocardläsion im

pathologisch-anatomischen Sinne (Organisation und Kalkeinlagerungen) konstatieren. Er konnte dann auch meistens Bakterien im Blut und den Vegetationen nicht oder nach seiner Ansicht nicht mehr nachweisen. Gleichwohl glaubt er diese Fälle bestimmt zu der subakuten bakteriellen Endocarditis rechnen zu dürfen. — Von den Klappenvegetationen können sich wie bei anderen Endocarditiden Partikelchen loslösen und in die verschiedensten Organe verschleppt werden. Eigentümlich für die Endocarditis lenta ist nur, dass die Infarkte nicht vereitern, obwohl sie nicht etwa durch blanke Emboli hervorgerufen werden; denn verschiedenen Autoren (Major, Löhlein) ist es gelungen, in ihnen den Streptococcus viridans nachzuweisen. Dieses Verhalten ist in guter Übereinstimmung mit dem geringen Leucocyten anlockenden Reiz des Streptococcus mitis, wie er ja in der meist geringen Leucocytose oder gar Leucopenie des Blutes zum Ausdruck kommt. Um so bemerkenswerter ist es, dass in unserem zweiten Falle in der Milz vereiterte Infarkte angetroffen wurden. Eine bakteriologische Untersuchung dieser Herde, ebenso wie des Parotiseiters wurde zwar nicht ausgeführt, doch scheint mir eine sekundäre Infektion nicht wahrscheinlich. Auf embolischen Vorgängen beruht auch die nach Löhleins Ausführungen für Endocarditis lenta spezifische „nicht eiterige Herdnephritis“. Es handelt sich hier, wie Löhlein vermutet, um Kokkenembolien in die Gefässchlingen der Malpighischen Körperchen. Dabei ist es wiederum charakteristisch, dass eine sehr geringe Leucocytenanhäufung in der Nachbarschaft auftritt; die verstopfte Capillare und ihre nächste Umgebung verwandelt sich in eine homogene Masse, in der jede Zell- und Kernstruktur verschwindet. An der Bowmanschen Kapsel kann Zellproliferation auftreten und die homogene, nekrotische Masse kann durch Bindgewebe organisiert werden. Bähr, der diese Veränderung in 23 von

25 Fällen antraf, konnte in fünf die Kokken in den Glomeruluskapillaren färberisch darstellen. — Auch an peripheren Arterien sind Embolien von vielen Autoren beschrieben. Nicht so selten werden an ihnen embolisch-mykotische Aneurysmen beobachtet, die nach Eppinger durch infizierte Emboli entstehen, welche in der Media und Adventitia des Gefässes eine die Wand schwächende Entzündung hervorrufen. Solche rupturierende Aneurysmen sind neben gewöhnlichen Embolien die Ursache der so häufigen cerebralen und meningealen Symptome bei Endocarditis septica (Simonds). Ein Unikum in der Endocarditis-lenta-Literatur dürfte aber das in unserem ersten Falle aufgetretene mykotische Aneurysma der Aorta darstellen; denn auch bei akuter Endocarditis sind an den grösseren Arterien nur sehr wenige derartige Aneurysmen beschrieben, so von Neuber ein Aneurysma der Aorta ascendens, von Ma. Crae multiple Aneurysmen der Aorta ascendens und von Baginsky ein Aneurysma an der Bauchaorta und der Subclavia. Für sie wird wohl ein von dem oben erwähnten etwas verschiedener Entstehungsmodus in Betracht kommen, nämlich Kokkenembolien in die Vasa vasorum, wie es auch Schottmüller für die Aneurysmen der kleinen Arterien annahm. — Während des Lebens war es in unserem Falle unmöglich, das Aneurysma zu diagnostizieren. Wegen seiner geringen Grösse und seines tiefen Sitzes dicht über den Aortenklappen hätte es auch einer röntgenologischen Untersuchung entgehen müssen. Immerhin wird man jetzt retrospektiv annehmen dürfen, dass die heftigen anginapectorisartigen Schmerzen, die der Patient am Anfang der Erkrankung bei Anstrengungen verspürte, schon durch das Aneurysma ausgelöst wurden. Es wurde schliesslich zur Todesursache, indem es in dem Pericardraum perforierte. In dem beigegebenen Bilde ist die vollkommen intakte Aortenwand in der Umgebung des kleinen Sackes, sowie die Durch-

bruchsstelle in der Mitte deutlich zu sehen. Nach dem klinischen Verlauf liegt die Vermutung nahe, dass schon vor der letzten tödlichen wiederholte kleinere Blutungen stattgefunden hatten, denen jedesmal ein Kollaps des Patienten entsprach. Durch sich vorlegende Gerinnsel oder Verschiebung der Öffnung mögen sie zum Stehen gekommen sein; zu dieser Deutung würden sich auch die älteren, fester anhaftenden Fibrinfetzen an der Aussenseite des Sackes in der Nähe der Durchbruchstelle verwerten lassen.

Um die Stellung der Endocarditis lenta zu ähnlichen Erkrankungen zu kennzeichnen, werfen wir zum Schluss noch einen Blick auf die Systematik der Endocarditiden überhaupt. Die alte Einteilung nach pathologisch-anatomischen Prinzipien in eine verruköse und ulceröse Endocarditis, von denen die erste eine meist gutartige, die zweite eine bösartige Form darstellen sollte, ist wohl seit Littens Arbeiten, speziell seinen Ausführungen auf dem Kongress für innere Medizin 1900, von den Klinikern endgültig verlassen worden. Litten gab damals das folgende Schema, in das man die alte Einteilung mit einbeziehen kann.

A. Maligne E. im weiteren Sinne septische E.)
1. septische, eiterige } ulceröse E.
2. rheumatoide, nicht eiterige }
B. Benigne E. oder rheumatische E. } verruköse E.

Zur weiteren Bestimmung wäre noch der Name des jeweils gefundenen Erregers hinzuzufügen. Es ist klar, dass die Endocarditis lenta mit ihrer infausten Prognose und den nicht vereiternden Infarkten nach Litten als eine maligne rheumatoide Endocarditis zu bezeichnen ist. Zu derselben Gruppe rechnet Litten allerdings auch gewisse Formen der gonorrhoischen Endocarditis, und er führt als hauptsächlichste Ätiologie der rheumatoiden Endocarditis den akuten Gelenk-

rheumatismus an, den er als infektiöse Erkrankung ansah. Lenhartz kann sich mit dieser Einteilung nicht einverstanden erklären; er hält das Vorkommen von vereiterten Infarkten und Empyemen einerseits und serösen Ergüssen, nicht vereiterten Infarkten andererseits nicht für geeignet zur Bildung einer Unterabteilung der malignen Endocarditis; vielmehr fasst er alle Formen, bei denen es ihm gelingt, die Erreger im Blute nachzuweisen, als septische Endocarditis zusammen, indem er nur den Namen des betreffenden Mikroorganismus hinzusetzt. Während also Litten das ätiologische Moment dem klinischen als Einteilungsprinzip unterordnet, muss Lenhartz überhaupt auf eine klinische Einteilung verzichten; denn es ist eine Tatsache und in ihr liegt die ganze Schwierigkeit der Systematik, dass man von dem Erreger keinen Rückschluss auf das klinische Bild machen kann: Streptokokken, Staphylokokken, Pneumokokken, Influenzabazillen und Gonokokken, sie alle können ganz ähnliche Krankheitsbilder hervorrufen. Nur der Streptococcus viridans bildet eine Ausnahme. Wir wissen von Schottmüller, dass er mit grosser Konstanz ein typisches Krankheitsbild, eben die Endocarditis lenta, hervorruft.

In einem anderen Punkte wird man Lenhartz zustimmen, wenn er sich nämlich gegen eine Verwischung der Grenze zwischen der septischen (malignen) und der rheumatischen (benignen) Endocarditis wendet, wie sie auch in Littens Ausführungen zu seiner Einteilung hervortritt (siehe besonders Deutsche med. Wochenschr. 1902). Gerade in dieser Richtung ist in allerjüngster Zeit von Singer der Versuch gemacht worden, die Endocarditis lenta als Bindeglied zu benutzen. Im Gegensatz zu den meisten Autoren sieht er in dem akuten Gelenkrheumatismus keine ätiologisch einheitliche Krankheit, er kennt die spezifische Wirkung der Salicylsäure als Kriterium einer einheitlichen Ätiologie nicht an, — sie wirkt arthrotrop,

nicht ätiotrop. Das vorausgesetzt, stellt er, gestützt auf Fälle von Schürer, die Hypothese auf, dass die Streptococcus viridans-Infektion nicht nur, wie Schottmüller es annahm, sekundär zu einer alten rheumatischen Endocarditis hinzukommt, sondern auch primär die akute Palyarthritis selbst hervorrufen könne. Dem ist einstweilen mit Lenhartz und Schottmüller entgegenzuhalten, dass es zwar leicht gelingt, bei Endocarditis lenta den Streptococcus viridans zu züchten, dass er aber bis jetzt noch nie bei einem typischen Gelenkrheumatismus und rheumatischer Endocarditis gefunden worden ist.

Herrn Prof. Dr. v. Romberg danke ich verbindlichst für die Ermöglichung der Arbeit an seiner Klinik und die Übernahme des Referates! Herrn Oberarzt Dr. Veiel bin ich für die Durchsicht der Arbeit und Herrn Oberarzt Dr. Otten für Überlassung von Literatur zu Dank verpflichtet. Schliesslich möchte ich auch an dieser Stelle noch einmal Herrn Prof. Borst und Prof. Schminke, die mir die Sektionsprotokolle und das anatomische Präparat zur Verfügung stellten, meinen Dank aussprechen!

Literaturverzeichnis.

1. H. Schottmüller: Die Artunterscheidung der für den Menschen pathogenen Streptokokken durch Blutagar. München. med. Wochenschr. 1903, Nr. 20/21.
2. — Endocarditis lenta. München. med. Wochenschr. 1910, Nr. 12/13.
3. — Zur Pathogenese des septischen Abortes. München. med. Wochenschr. 1910, Nr. 35.
4. Lenhartz: Über die septische Endocarditis. München. med. Wochenschr. 1901, Nr. 26/29.
5. — Die septischen Erkrankungen in H. Notnagels spezielle Pathologie und Therapie, III., 4. I. 1903.
6. Litten: Zeitschrift für klin. Medizin. 1881.
7. — Über die maligne, nicht septische Form der Endocarditis rheumatica. Berl. klin. Wochenschr. 1899, Nr. 28/29.
8. — Verhandlungen des Kongresses für innere Medizin. 1900.
9. — Über Endocarditis. Deutsche med. Wochenschr. 1902, Nr. 21/22.
10. Lossen: Über Endocarditis septica lenta. Med. Klinik 1913, Nr. 10.
11. Byczkowski: Über drei Fälle von Endocarditis lenta. Inaug.-Dissert. Greifswald 1912.
12. H. Roser: Über Endocarditis lenta. Inaug.-Dissert. Tübingen 1912.
13. Lorey: Über Endocarditis lenta. München. med. Wochenschr. 1912, Nr. 18.
14. Steinert: Akute und chronische Streptokokkensepsis und ihre Beziehungen zum akuten Gelenkrheumatismus. München. med. Wochenschr. 1910, p. 1927.
15. Fette: Zur Vaccinebehandlung der infektiösen Endocarditis an der Hand eines Falles von Streptococcus Mitisinfektion. Med. Klinik 1909, November.

16. Libman: A Study of the endocardial lesions of subacute Bacterial Endocarditis etc. Amer. Journ. of the medical Sciences 1912, Nr. 3, September.
17. — The Etiology of subacute infektive Endocarditis. Amer. Journ. of the medical Sciences 1910, Oktober.
18. — On certain features of the growth of bacteria on media containing sugars and serum. Journ. of med. Research. Volume VI, Nr. 1.
19. Löhlein: Über hämorrhagische Nierenaffektion bei chronischer ulceröser Endocarditis. Med. Klinik 1910, p. 375.
20. Bähr: Glomerular lesions of subacute bacterial Endocarditis. Amer. Journ. of the medical Sciences 1912, Nr. 3, p. 327.
21. Levinski: Ein Beitrag zur Endocarditis septica. Berl. klin. Wochenschr. 1912.
22. E. Rapin: De l'endocardite maligne à marche lente et à embolie capillaire multiple. Revue médical de la Suisse romaine XXIII, Avril.
23. Jochmann: Über Endocarditis septica. Berl. klin. Wochenschr. 1912.
24. Gillman, Moorhead und Adrian Stokes: Endocarditis lenta. The Practitioner 1914, p. 407.
25. Hemsted: The lancet 1913, Bd. I, p. 10.
26. Horder: Transaction of the pathological Society of London. 1907.
27. Ch. Achard et Ch. Foix: De l'endocardite maligne à Forme anémique.
28. Kämmerer und Wegner: An Ätiologie der Endocarditis lenta. Micrococcus flavus als Erreger. München. med. Wochenschr. 1914, 11. November.
29. R. Capes: Malignant Endocarditis lasting over 6 months. without bruit. Brit. medical Journal 1907, p. 1825.
30. Stone: Endocarditis. Boston med. and surgical. journ. CLIX, 1908.
31. Leyden: Zeitschr. f. klin. Med. III. Bd., p. 321.
32. Fräntzl: Vorlesungen über die Krankheiten des Herzens, II. Teil. Berlin 1891.

33. Heubner: Über langdauernde Fieberzustände unklaren Ursprungs. Deutsches Archiv für klin. Med. 1899, Bd. 64, p. 33.
34. Münzer: Über langdauernde Fieberzustände unklaren Ursprungs. Prager med. Wochenschr. 1900, Nr. 17.
35. Harbitz: Zitiert nach Baumgärtners Jahresbericht über die Fortschritte in der Lehre von den pathogenen Organismen, 13, 1897.
36. Major: Bulletin of John Hopkins Hospital 1912, Nr. 23.
37. Otten: München. med. Wochenschr. 1905.
38. E. Fränkel: Über menschenpathogene Streptokokken. München. med. Wochenschr. 1905, Nr. 12, p. 548.
39. H. Beitzke und O. Rosenthal: Zur Unterscheidung der Streptococcen mit Blutnährböden. Arbeit aus dem Pathol. Institut Berlin.
40. Zangenmeister und Meissl: Zeitschrift für Geburtshilfe Bd. LVIII, p. 425, 1906.
41. Hatvig: Archiv für Gynäkologie, p. 701, 1906.
42. Zöppritz: Über Streptokokkenversuche. Med. Klinik 1909, Nr. 30.
43. le Blank: Zur Artenfrage der Streptokokken. Zentralbl. f. Bakteriol. LXVI., p. 68, 1911.
44. Hoessli: Jahrbuch der Hamburger Staatsanstalten Bd. 15, p. 259, 1910.
45. Wyssokowitsch: Virchows Archiv 1886, Bd. 103.
46. Ribbert: Deutsche med. Wochenschr. 1885, Nr. 42.
47. Simonds: Deutsche med. Wochenschr., Bd. 27.
48. Neuber: Über ein mykotisch-embol. thrombot. Aneurisma der Aorta ascendens. Virchows Archiv 213, p. 452.
49. M. Crae: Cit. nach Deutsche med. Wochenschr. 1905, p. 1570.
50. Baginsky: Berl. klin. Wochenschr. 1908, p. 144.
51. Schürer: Über sept. Rheumatoide. München. med. Wochenschr. 1912, Nr. 45.
52. Singer: Zur Ätiologie des akuten Gelenkrheumatismus. Deutsche med. Wochenschr. 1914, p. 788.
53. Geiger Ph.: Über Nephritisformen bei Sepsis. Inaug.-Dissert. Tübingen 1911.

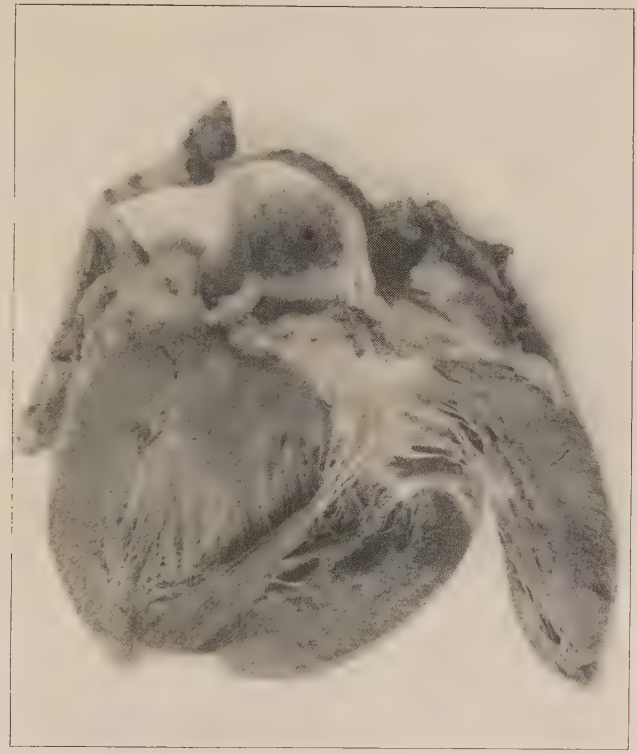

Lebenslauf.

Als Sohn des Rittergutsbesitzers Hermann v. Koch wurde ich am 30. Juni 1886 in Gottsmannsgrün (Oberfranken) geboren und nach evangelisch-luther. Ritus getauft. Den Anfangsunterricht erhielt ich im Hause; mit 8 Jahren kam ich in das Taubald'sche Knaben-Erziehungs-Institut zu Coburg, wo ich die Volksschule und später das humanistische Gymnasium bis Quarta besuchte. Nach einjähriger Unterbrechung wegen Krankheit kam ich auf das Gymnasium zu Wiesbaden und erlangte dort Ostern 1907 das Zeugnis der Reife. Nach einer halbjährlichen Reise in Italien, Frankreich und England studierte ich in München und Freiburg Medizin, absolvierte März 1910 in München die ärztliche Vorprüfung und studierte danach ein Semester in Heidelberg und vier Semester in München, wo ich Dezember 1912 das Staatsexamen bestand. Als Medizinalpraktikant arbeitete ich an der chirurgischen Klinik, der dermatologischen und der otiatrischen Poliklinik in München und am St. Georgs-Krankenhaus in Hamburg. Am 31. Dezember 1913 erhielt ich die Approbation als Arzt, seit Januar 1914 bin ich in München als Volontärassistent an der Ersten Medizinischen Klinik des Krankenhauses l. d. I. beschäftigt. Franz, Friedrich, Hermann v. Koch.